RELATO DE CASO DE ACIDEMIA METILMALÔNICA EM CRIANÇA: DO DIAGNÓSTICO AO SUPORTE NUTRICIONAL

Autores: Fernanda Pereira de Souza Martins [1,2]; Erick Teodósio Aguiar [2]; Ícaro Wendell Magalhães Sales [2]; Janderson Lima Rocha [2]; Gustavo William Gomes Reis [2]; Marcos Bryan Silva Figueiredo [2]; Mariana Landim Viana Maria [3]; Maria Clara dos Anjos Regadas [3]; Ellaine Doris Fernandes Carvalho [1,3.] ; Maria Denise Fernandes Carvalho de Andrade [1,2,3..]

[1]Secretaria Estadual de Saúde do Ceará. Hospital Geral Doutor César Cals de Oliveira.[2] Universidade Estadual do Ceará - UECE.[3] Centro Universitário Christus - UniChristus

INTRODUÇÃO:

A acidemia metilmalônica (AMM) isolada é uma doença genética rara de herança autossômica recessiva, com prevalência estimada de 1,14 por 100.000 nascidos vivos. Ela causa a acumulação de ácido metilmalônico no sangue e urina devido à falha na conversão de metilmalonil-CoA em succinil-CoA, resultando em deficiência enzimática.

DESCRIÇÃO DO CASO:

Criança de 1 ano e 1 mês, sexo feminino, nasceu de pais não consanguíneos. Seu peso é 7,2 kg e altura 70 cm. Está com baixo peso e baixa estatura na UTI pediátrica desde julho de 2024. Exames mostram C3 elevado, amônia alta e ácidos orgânicos na urina, com presença elevada de Acido metilmalonico = 3.821,0 mmol/mol de creatinina e presença de ácido 2-metilcitrico (não quantificado).. A médica geneticista prescreveu cobalamina, ácido carglúmico e levocarnitina. A nutricionista iniciou uma dieta de emergência, seguindo diretrizes de 2021, com prescrição de 15% CHO, 5% LIP e 1,05 kcal/kg por até 48 horas, aumentando gradualmente a proteína.

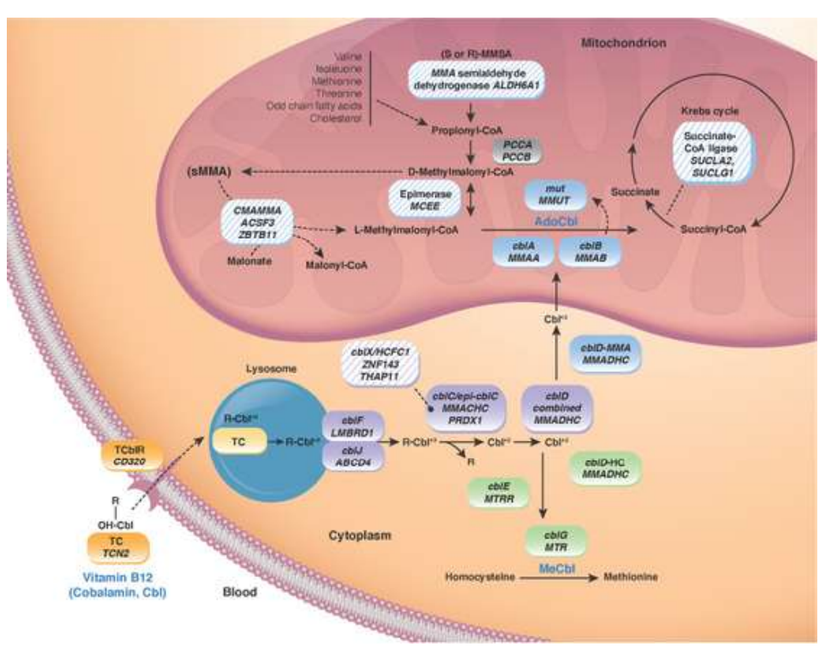

Todos os direitos reservados à : Manoli, I., Sloan, J. L., & Venditti, C. P. (2022). Figura 1. [Caminho principal da conversão...]. Universidade de Washington, Seattle.

DISCUSSÃO E COMENTÁRIOS FINAIS:

A AMM pode apresentar sintomas agudos, crônicos ou intermitentes, que muitas vezes podem agravar ou até mesmo ocorrer pela primeira vez após um evento “gatilho” em que os sintomas incluem vômitos, perda de peso, hipoglicemia, deterioração neurológica com hipotonia, irritabilidade e letargia eventualmente levando ao coma. Esta apresentação clínica pode ser acompanhada pelos achados bioquímicos de acidose metabólica, cetose, hiperlactatemia e hiperamonemia. Assim que o diagnóstico de AMM é suspeito, condutas específicas devem ser iniciadas e o paciente deve ser manejado por uma equipe multiprofissional com experiência em Erros Inatos do Metabolismo (EIM). Conclusão: O reconhecimento precoce a partir de exames bioquímicos e o manejo nutricional adequado foi fundamental para estabilização clínica da paciente. O grande desafio é preparar os profissionais para a suspeita de um EIM, pois o tratamento adequado depende da investigação e do diagnóstico, quando o médico reconhece o quadro clínico sugestivo, o que pode ser desafiador, já que muitos dos sinais clínicos são inespecíficos.

REFERÊNCIAS:

- Zhou, X., Cui, Y., & Han, J. (2018). Methylmalonic acidemia: Current status and research priorities. Intractable & rare diseases research, 7(2), 73–78.
- Baumgartner, M. R., Hörster, F., Dionisi-Vici, C., Haliloglu, G., Karall, D., Chapman, K. A., Huemer, M., Hochuli, M., Assoun, M., Ballhausen, D., Burlina, A., Fowler, B., Grünert, S. C., Grünewald, S., Honzik, T., Merinero, B., Pérez-Cerdá, C., Scholl-Bürgi, S., Skovby, F., … Chakrapani, A. (2014). Proposed guidelines for the diagnosis and management of methylmalonic and propionic acidemia. Orphanet Journal of Rare Diseases, 9(1), 130. https://doi.org/10.1186/s13023-014-0130-8